

# Manejo anestésico en usuarios de esteroides anabólicos androgénicos: *scooping review*

## Anesthetic management in anabolic androgenic steroid users: scooping review

Heidy Navarro J. MD.<sup>1,\*</sup>, Alejandro Castillo<sup>1</sup>, Marcos Balkenhol<sup>1,2</sup>

<sup>1</sup> Médico, Especialista en Anestesiología y Reanimación, Universidad San Sebastián. Hospital Base de Puerto Montt. Puerto Montt, Chile.

<sup>2</sup> Servicio de Salud del Reloncavi, Chile.

Fuente de financiamiento: No se utilizaron fuentes de financiación en la preparación de este documento.

Fecha de recepción: 30 de diciembre de 2021 / Fecha de aceptación: 14 de febrero de 2022

### ABSTRACT

**Objective:** Update the perioperative confrontation of Anabolic Androgenic Steroids users. **Materials and Methods:** Scooping review. Two clinical cases related to anesthetic management in anabolic androgenic steroid users, published between 2000 and 2020, were included, and two narrative reviews on the subject were analyzed. The databases were used: Pubmed, Proquest, Web of Science and Science Direct. **Results:** The clinical cases show the complications and the management due to the use of anabolic androgenic steroids and the narrative reviews the pre-anesthetic, intraoperative and postoperative considerations based on the pathophysiology and pharmacology. **Conclusion:** There is a lack of data on the anesthetic implications of anabolic steroid abuse, but understanding the physiological implications may help guide the treatment of these patients.

**Key words:** Anesthesia, steroids, anabolic, androgenic.

### RESUMEN

**Objetivo:** Actualizar el enfrentamiento perioperatorio de usuarios de Esteroides Anabólicos Androgénicos. **Materiales y Métodos:** Scooping review. Se incluyeron 2 casos clínicos relacionados con manejo anestésico en usuarios de esteroides anabólicos androgénicos, publicados entre 2000 y 2020, y se analizaron dos revisiones narrativas sobre el tema. Se emplearon las bases de datos: Pubmed, Proquest, Web of Science y Science Direct. **Resultados:** Los casos clínicos muestran las complicaciones y el manejo debido al uso de esteroides anabólicos androgénicos y las revisiones narrativas las consideraciones preanestésicas, intraoperatorias y postoperatorias a partir de la fisiopatología y la farmacología. **Conclusión:** Existe escasez de datos sobre las implicaciones anestésicas del abuso de esteroides anabólicos, pero la comprensión de las implicaciones fisiológicas puede ayudar a guiar el tratamiento de estos pacientes.

**Palabras clave:** Anestesia, esteroides, anabólicos, androgénicos.

### Introducción

El dopaje en el deporte, es definido como la presencia de una sustancia prohibida o sus metabolitos o marcadores en la muestra de un atleta, o la evidencia del intento de

uso o uso efectivo de un método prohibido[1]. La utilización de sustancias destinadas a mejorar la destreza atlética tiene antecedentes históricos[2]. Los antiguos atletas griegos empleaban hongos, plantas y mezclas de vino y hierbas y en la antigua Roma, los gladiadores consumían una mezcla de estimulantes

heidynavarro77@gmail.com

\*ORCID: <https://orcid.org/0000-0003-1614-970X>

a base de hierbas (*Amanita muscaria*, *Cola nitida* y hojas de cacao) para hacerlos más vigorosos y mejorar su habilidad de combate y a su vez emocionar más al público[3].

En épocas más recientes, Brown-Sequard[4], informó sobre los efectos restauradores de la inyección de sangre de las venas testiculares, el semen y el jugo del testículo que él mismo administró a atletas que compitieron en los primeros Juegos Olímpicos modernos en 1891. Más adelante, los científicos nazis fueron pioneros en el uso de anfetaminas para mejorar el estado de alerta y aumentar la agresión en sus soldados y tras la firma de los tratados de paz de París. Esta droga se abrió camino en la arena atlética, sobre todo por los equipos de ciclismo en el Tour de Francia, donde atrajo una gran atención tras la muerte de uno de sus usuarios durante la carrera[5].

Ahora bien, el uso de fármacos para mejorar el rendimiento no se limita solo a las personas que practican deporte de alto nivel, ya que cada vez más los deportistas aficionados, de recreo, fuerzas armadas y sujetos que se suscriben a la subcultura del "cuerpo hermoso" también abusan de las drogas que mejoran el rendimiento[6]. Se estima que el uso de esteroides anabólicos androgénicos entre los asistentes regulares al gimnasio puede oscilar entre el 20% y el 70% en diferentes partes del mundo[7], siendo muy común el uso de Esteroides Anabólicos Androgénicos (EAA) como constructores de masa y fuerza.

Los EAAs, son un grupo de moléculas que se han empleado en el tratamiento de la enfermedad renal crónica y la osteoporosis en mujeres posmenopáusicas, así como en el cáncer de mama inoperable y en las enfermedades caracterizadas por un balance de nitrógeno negativo[8], pero que también pueden aumentar el tamaño de las fibras musculares así como la fuerza muscular[9], e incluyen andrógenos derivados, fabricados de manera sintética y los producidos endógenamente, como la testosterona[10], la cual, junto con el decanoato de nandrolona, la metandienona y el metenolol son los andrógenos de los que se abusa con más frecuencia.

Aunque la Agencia Mundial Antidopaje (AMA) prohíbe el uso de EAAs, su uso se ha estimado entre el 1% y el 3% de los habitantes de Estados Unidos[11]. Sus efectos secundarios afectan a todos los órganos, tejidos y funciones corporales, especialmente la toxicidad a largo plazo perjudica al sistema cardiovascular y al reproductivo, a tal punto que su abuso es considerado un problema de salud pública[12].

### ¿Por qué es importante revisar este tema desde el punto de vista del manejo anestésico?

Para ilustrar esta necesidad, se hace referencia a Bican y cols.,[13] quienes reportaron el caso de un paciente de 22 años que acudió a la sala de emergencias con confusión mental y convulsiones. Según la información recibida de sus familiares, participó activamente en los deportes durante 2 años, usando multivitaminas de alta energía y ponderadas con aminoácidos complejos en un día, y mensualmente con decanoato de nandrolona. Una semana antes de su llegada al hospital, que tenía cirugía de ligamento cruzado en la rodilla izquierda, se le administró anestesia espinal durante la operación. A partir de entonces, aparecieron convulsiones tónico-clónicas generalizadas y deterioro de conciencia; posteriormente se encontró papiledema bilateral y Babinski bilateral positivo. En tomografía computarizada de cerebro y resonancia magnética (RM), en el

lado izquierdo, se observó infarto hemorrágico temporo-parieto-occipital y en RM angiográfica, en seno de transferencia izquierdo, seno sigmoideo y seno yugular un trombo completo en transferencia derecha. Sobre el día 16 de su hospitalización, se determinó muerte cerebral, concluyendo los investigadores que el uso prolongado de andrógenos por parte del paciente causó una predisposición al infarto venoso formado por multivitaminas, la aplicación de la anestesia espinal creó un escenario que resultó en hemorragia venosa por infarto. Teniendo en cuenta lo anterior, el objetivo del presente estudio es actualizar el enfrentamiento perioperatorio en pacientes usuarios de EAAs, mediante una *scooping review*.

### Materiales y Métodos

La presente revisión fue realizada bajo los parámetros PRISMA, y con las recomendaciones de la Colaboración Cochrane. Se realizó una búsqueda en bases de datos electrónicas, limitada a 1 de enero de 2000 hasta 31 de diciembre de 2020, en Pubmed, Proquest, Web of Science (WOS) y Science Direct, con la siguiente ecuación de búsqueda:

#### Title/Abstract:

*(Anaesthetic and anabolic) or (Anaesthetic and androgenic anabolics) or (Anaesthetic and Anabolic Androgenic Steroids) or (Anaesthetic and performance enhancing drugs) or (Anesthesia and anabolic) or (Anesthesia and androgenic anabolics) or (Anesthesia and Anabolic Androgenic Steroids) or (Anesthesia and performance enhancing drugs).*

Se seleccionaron casos clínicos y revisiones narrativas. Los artículos obtenidos en la búsqueda de literatura fueron revisados de forma independiente por los investigadores, quienes realizaron la selección de estudios según los criterios de elegibilidad; inicialmente por título y resumen, y posteriormente; con el texto completo. La Figura 1 resume la selección de los estudios.

### Resultados

Se incluyeron dos casos clínicos (uno de Polonia y otro de Estados Unidos) y dos revisiones narrativas (una por autores australianos y la otra por ingleses) (Tabla 1).

#### Casos clínicos

Jensen y Haas[15], describieron un caso de hipotensión refractaria en un paciente de 55 años, 97 kg y 189 cm que se presentó para una hemitiroidectomía derecha para el tratamiento de un carcinoma de células escamosas, que tomaba un bloqueador del receptor de angiotensina II en el que se descubrió que tuvo antecedentes de abuso de EAAs que adicionalmente. Su historial médico fue notable por hipertensión, apnea obstructiva del sueño, insuficiencia renal, hipogonadismo, depresión, insomnio y dolor de espalda. La presión arterial preoperatoria fue de 127/80 mmHg. La primera presión arterial baja se produjo 20 minutos después de la inducción de la anestesia. En ese momento, el paciente había recibido, aproximadamente 500 ml de solución de lactato de Ringer. Después de ese punto,

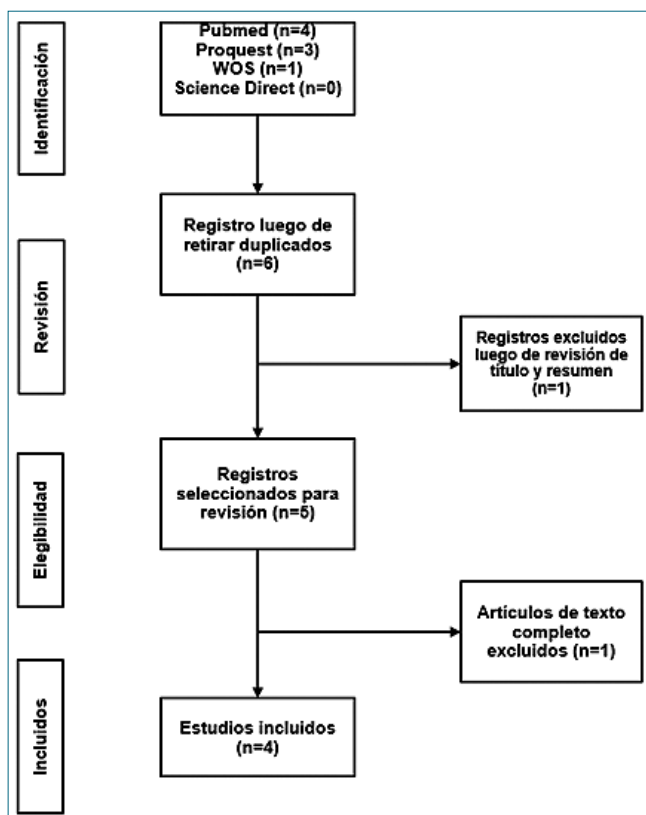


Figura 1. Diagrama de flujo PRISMA de la selección de los estudios. Fuente: Elaboración propia.

los líquidos se abrieron ampliamente a través de ambos catéteres intravenosos periféricos. Las dosis repetidas de fenilefrina y efedrina no lograron aumentar la presión arterial media (PAM) por encima de 55 mm Hg. Se disminuyó la profundidad de la anestesia, se administró calcio y se inició una infusión de fenilefrina. Lo anterior resultó infructuoso, por lo que se realizó una transición a la vasopresina, administrada en bolos repetidos de 2 U. La PAM mejoró a más de 60 mmHg pero permaneció lábil.

El cirujano recordó que el paciente tenía antecedentes de uso de esteroides anabólicos. Su último uso conocido fue hace 6 meses. El paciente no reveló esta historia al equipo de anestesia durante la entrevista preoperatoria. Se tomó la decisión de administrar 100 mg de hidrocortisona IV durante 10 minutos, con lo que la presión arterial se estabilizó y el procedimiento pudo continuar. El paciente tuvo una salida y recuperación sin incidentes, y fue dado de alta del hospital dentro de las 24 h.

Medras y cols.,[14] reportaron el caso de un levantador de

pesas de 48 años que ingresó para cirugía de estenosis aórtica. Durante los últimos 6 años había estado practicando levantamiento de pesas, y por muchos años había estado usando EAAs, de manera más intensa en los últimos 7 años. Usó varios EAAs al mismo tiempo (metandienona, testosterona y ofnandrolone entre otros), generalmente en ciclos de 3 a 4 meses, en promedio durante 9 meses de cada año. La radiografía de tórax mostró agrandamiento del corazón. El ECG mostró bloqueo de rama izquierda. La ecocardiografía demostró valvulopatía aórtica con estrechamiento crítico e hipertrofia ventricular izquierda.

El posoperatorio se complicó con sangrado de la aorta y a las pocas horas del procedimiento se realizó una re-toracotomía. Inmediatamente después de la operación, la circulación del paciente se estabilizó, pero luego se desarrolló una fibrilación auricular que condujo a una insuficiencia circulatoria que fue tratada con noradrenalina, dopamina y amiodarona. Después de un período de estabilidad circulatoria en Cuidados Intensivos, el paciente fue extubado al segundo día postoperatorio, pero se requirió reintubación y el paciente requirió ventilación mecánica durante 21 días. Luego de interrumpir la ventilación mecánica, el paciente recibió hidrocortisona y testosterona y al alcanzar las condiciones óptimas fue trasladado a un hospital local, donde además de esteroides recibió tratamiento cardiológico de rutina (amiodarona, aceocoumarol y verapamilo). A pesar de este manejo, a los 39 días de la operación, el paciente falleció en el hospital. Los síntomas antes de la muerte incluían disnea con cianosis facial y del cuello, primero con taquicardia sinusal, luego con fibrilación auricular y disminución de la presión arterial a valores indetectables, y luego paro cardíaco. Durante toda la reanimación se observó falta de función respiratoria. El paciente falleció por insuficiencia respiratoria.

### Revisiones narrativas

Sharma y Chalmers.,[17] indican que la evaluación preoperatoria debe comenzar con la identificación de potenciales abusadores de EAAs, como los que tienen una masa muscular excesiva o un cuello grueso, considerando que no todos podrían ofrecer información de manera voluntaria; algunos los emplean por ciclos. Se debe prestar atención a las vías respiratorias, el grosor del cuello y el tamaño de la lengua e informar y documentar en la historia clínica los riesgos asociados con el uso de drogas para mejorar el rendimiento y la anestesia.

Se deben efectuar análisis de sangre buscando desequilibrios electrolíticos, función hepática anormal y policitemia por el uso de esteroides y drogas asociadas. Efectos secundarios sintomáticos del uso indebido de EAAs como la apnea obstructiva del sueño, hipertrofia ventricular izquierda y enfermedad hipertensiva, arritmias o daño cardíaco previo también deberán

Tabla 1. Artículos incluidos

Tipo	Autores	Año	Lugar
Caso clínico	Medras y cols.	2005	Polonia
	Jensen y Haas	2017	Estados Unidos
Revisión narrativa	Kam y Yarrow	2005	Australia
	Sharma y Chalmers	2016	Inglaterra

Fuente: Elaboración propia.

ser buscados de forma activa.

Debido a que los usuarios de EAAs por lo general tienen deltoides demasiado desarrollados y músculos del cuello, que pueden afectar el movimiento y dar lugar a dificultades durante la intubación y la ventilación, se puede presentar una alta tasa de consumo de oxígeno por lo que los pacientes pueden desaturar mucho más rápido de lo esperado. El peso del músculo puede reducir la distensibilidad torácica y por lo tanto dificultar la ventilación, trayendo consigo un umbral bajo para la intubación de estos pacientes.

Estos pacientes pueden tener un aumento de oxígeno y requisitos del agente anestésico. Algunos pacientes también pueden ser resistentes a los agentes bloqueadores neuromusculares no despolarizantes, probablemente debido a un incremento de los receptores nicotínicos, por lo que se debe tener a la mano un anticolinérgico profiláctico, como el glicopirrolato para afrontar una bradicardia fisiológica. El aclaramiento renal también puede verse afectado por el exceso de masa muscular, lo que puede afectar el metabolismo de los fármacos.

Con respecto a la extubación, se debe considerar que estos pacientes son físicamente fuertes y corren el riesgo de episodios psicóticos, especialmente en la emergencia, por lo que se recomienda un bloqueo de mordida y si estos pacientes entran en laringoespasma, el edema pulmonar con presión negativa es un riesgo potencial, de ahí la importancia de despertarlos lentamente.

En cuanto al posoperatorio, los requerimientos de analgésicos pueden ser variables. El ejercicio aumenta la tolerancia a los analgésicos, lo que genera una gran necesidad de estos. Así mismo, estos pacientes son propensos a la policitemia y sus riesgos asociados y será necesario prescribirlos de manera adecuada, por lo que hay que considerar profilaxis del tromboembolismo venoso (TEV).

Finalmente, Sharma y cols.,[17] mencionan que se debe elegir un brazaletes para toma de presión arterial de tamaño adecuado y tener en cuenta que debido a su masa muscular puede tener una gran liberación de potasio después de la deflación.

Kam y Yarrow[16] coinciden con Sharma y cols.,[17] en que una gran masa muscular y una alta ingesta calórica pueden conducir a altos requerimientos de ventilación causados por un mayor consumo de oxígeno y producción de dióxido de carbono. Los desequilibrios de líquidos y electrolitos son frecuentes entre los usuarios de EAAs, los cuales tienen efecto amineralocorticoide y los diuréticos a menudo se combinan con el esteroide para enmascarar estos efectos.

Se debe prever cambios cardiovasculares que pueden causar problemas graves, como la hipertrofia ventricular izquierda que puede conducir a una disfunción diastólica significativa. La ecocardiografía transesofágica puede ser útil para guiar el equilibrio de líquidos. Existe riesgo de arritmias causadas por circuitos reentrantes asociados con las áreas fibróticas dentro del miocardio y la profilaxis contra la trombosis venosa profunda es esencial en el período perioperatorio debido al mayor riesgo de tromboembolismo.

Aunque la succinilcolina no está contraindicada, pueden producirse fasciculaciones musculares excesivas y vigorosas. Los EAAs orales inducen más enzimas hepáticas que parenterales. Esto es importante y pueden requerirse dosis más altas de agentes anestésicos. Sin embargo, la sensibilidad a los anti-

coagulantes orales y los hipoglucemiantes orales aumenta y se debe tener cuidado cuando se usan estos medicamentos.

## Discusión

Es necesario indagar a profundidad por el uso de EAAs en pacientes en los que se sospecha su uso o que lo han declarado, teniendo en cuenta elementos como las dosis, horarios, duración del uso, último uso y agentes exactos empleados, para poder anticiparse a posibles alteraciones fisiológicas.

Según Reddy y cols.,[18] los EAAs podrían tener un mayor volumen de distribución y regulación positiva de los receptores de acetilcolina nicotínica, por lo que se deben vigilar cambios patológicos del sistema cardiovascular. Hassan y cols.,[19] encontraron que los culturistas que utilizan activamente EAAs tenían hipertrofia ventricular izquierda y función diastólica alterada evidentes en la ecocardiografía. Sin embargo, la respuesta de los miocitos y capilares cardíacos a la influencia combinada de varios EAAs y ejercicio muscular no se conoce completamente[14]. Los derivados de la testosterona pueden inhibir la vascularización aumentada inducida por el ejercicio, mientras que puede conducir a la hipertrofia de miocitos. La lesión celular con necrosis tisular puede dar como resultado áreas fibróticas que pueden predisponer a una arritmia ventricular.

Por otro lado, aunque los EAAs actúan directamente para suprimir el eje endógeno hipotalámico-pituitario-gonadal, sus efectos sobre el sistema endocrino son generalizados. La secreción endógena de hormonas tiroideas, hormona adrenocorticotrófica y precursores de esteroides también se puede ver disminuida[20].

Como limitante del presente artículo, se tiene que los trabajos seleccionados no proveen el mismo nivel de evidencia científica que los estudios descriptivos, analíticos o experimentales, pero esto se debe a la ausencia de investigaciones publicadas con tales metodologías, por lo que se propone adelantar esta clase de estudios, inicialmente de tipo retrospectivo.

En la actualidad existe un consumo indiscriminado de EAAs, el cual ha sido progresivo; está demostrado que el uso de estas drogas genera efectos nocivos al organismo. El uso de estas sustancias es utilizado no solo por atletas de alto rendimiento, de hecho, es más frecuente en deportistas aficionados asistentes a gimnasios, con diferentes finalidades, sin tener en cuenta los daños que genera a los diferentes sistemas y en la posibilidad de llegar a requerir una intervención quirúrgica y anestésica, ya sea en escenario de cirugías emergentes, urgentes o programadas. Considerando el estrés al que se ve expuesto el organismo en este tipo de intervenciones y además asociado a los diferentes cambios fisiológicos, metabólicos y psicológicos negativos generados por el abuso de estas sustancias, las cuales tienen implicaciones explícitas en el ámbito y manejo anestésico.

Existe una escasez de datos sobre las implicaciones anestésicas del abuso de esteroides anabólicos, pero la comprensión de las implicaciones fisiológicas del abuso de esteroides anabólicos puede ayudar a guiar el tratamiento de estos pacientes.

Tomando en cuenta la implicancia de los EAAs en las fases de la anestesia (pre-medicación, inducción, mantenimiento y educación), es de vital importancia no solo conocer, si no también manejar y tratar las diferentes complicaciones, disminuir

los riesgos, ya que un paso adelante siempre para el anestesiólogo constituye el éxito de un adecuado manejo.

*Agradecimientos:* Servicio de Salud de Reloncaví y Hospital de Puerto Montt, Región de los Lagos, Chile.

## Referencias

- Pitsch W, Emrich E. The frequency of doping in elite sport: results of a replication study. *Int Rev Sociol Sport*. 2012;47(5):559–80. <https://doi.org/10.1177/1012690211413969>.
- De Rose EH. Doping in athletes—an update. *Clin Sports Med*. 2008 Jan;27(1):107–30. <https://doi.org/10.1016/j.csm.2007.10.001> PMID:18206571
- Kumar S. Performance enhancing drugs in sports. *Vignettes of Research*. 2013;1:164–9.
- Rengachary SS, Colen C, Guthikonda M. Charles-Edouard Brown-Séquard: an eccentric genius. *Neurosurgery*. 2008 Apr;62(4):954–64. <https://doi.org/10.1227/01.neu.0000318182.87664.1f> PMID:18496202
- Noakes TD. Tainted glory-doping and athletic performance. *N Engl J Med*. 2004 Aug;351(9):847–9. <https://doi.org/10.1056/NEJMp048208> PMID:15329417
- Macho J, Mudrak J, Slepicka P. Enhancing the self: amateur bodybuilders making sense of experiences with appearance and performance-enhancing drugs. *Front Psychol*. 2021 Jun;12:648467. <https://doi.org/10.3389/fpsyg.2021.648467> PMID:34177704
- Al Bishi KA, Afify A. Prevalence and awareness of Anabolic Androgenic Steroids (AAS) among gymnasts in the western province of Riyadh, Saudi Arabia. *Electron Physician*. 2017 Dec;9(12):6050–7. <https://doi.org/10.19082/6050> PMID:29560159
- Patanè FG, Liberto A, Maria Maglito AN, Malandrino P, Esposito M, Amico F, et al. Nandrolone Decanoate: Use, Abuse and Side Effects. *Medicina (Kaunas)*. 2020 Nov;56(11):606. <https://doi.org/10.3390/medicina56110606> PMID:33187340
- El Osta R, Almont T, Diligent C, Hubert N, Eschwège P, Hubert J. Anabolic steroids abuse and male infertility. *Basic Clin Androl*. 2016 Feb;26(1):2. PMID:26855782
- Roman M, Roman DL, Ostafe V, Ciorsac A, Isvoran A. Computational assessment of pharmacokinetics and biological effects of some anabolic and androgen steroids. *Pharm Res*. 2018 Feb;35(2):41. <https://doi.org/10.1007/s11095-018-2353-1> PMID:29404794
- Joseph JF, Parr MK. Synthetic androgens as designer supplements. *Curr Neuropharmacol*. 2015 Jan;13(1):89–100. <https://doi.org/10.2174/1570159X13666141210224756> PMID:26074745
- Rahnema CD, Crosnoe LE, Kim ED. Designer steroids - over-the-counter supplements and their androgenic component: review of an increasing problem. *Andrology*. 2015 Mar;3(2):150–5. <https://doi.org/10.1111/andr.307> PMID:25684733
- Demir AB, Atasayar G, Karli N, Taskapilioglu O, Kahveci F. A Case Report of Etiology of Cerebral Venous Sinus Thrombosis Developed After Spinal Anesthesia in Asteroid, Doping Using Young Athlete. *J Neurol Res*. 2014;4:37–40. <https://doi.org/10.14740/jnr263w>.
- Medras M, Tworowska U, Jozkow P, Dumanski A, Dubinski A. Postoperative course and anabolic-androgenic steroid abuse — a case report. *Anaesthesia*. 2005 Jan;60(1):81–4. <https://doi.org/10.1111/j.1365-2044.2004.03998.x> PMID:15601278
- Jensen AB, Haas RE. Refractory Hypotension in a Patient with a History of Anabolic Steroid Abuse Taking an Angiotensin-II Receptor Blocker: A Case Report. *AANA J*. 2017 Oct;85(5):340–4. PMID:31566533
- Kam PC, Yarrow M. Anabolic steroid abuse: physiological and anaesthetic considerations. *Anaesthesia*. 2005 Jul;60(7):685–92. <https://doi.org/10.1111/j.1365-2044.2005.04218.x> PMID:15960720
- Sharma MP, Chalmers A. Anaesthetic implications of performance-enhancing drugs. *BJA Educ*. 2016;16(7):247–51. <https://doi.org/10.1093/bjaed/mkv055>.
- Reddy P, Guzman A, Robalino J, Shevde K. Resistance to muscle relaxants in a patient receiving prolonged testosterone therapy. *Anesthesiology*. 1989 May;70(5):871–3. <https://doi.org/10.1097/00000542-198905000-00028> PMID:2566289
- Hassan NA, Salem MF, Sayed MA. Doping and effects of anabolic androgenic steroids on the heart: histological, ultrastructural, and echocardiographic assessment in strength athletes. *Hum Exp Toxicol*. 2009 May;28(5):273–83. <https://doi.org/10.1177/0960327109104821> PMID:19755459
- Kleiner SM, Calabrese LH, Fiedler KM, Naito HK, Skibinski CI, Fielder KM. Dietary influences on cardiovascular disease risk in anabolic steroid-using and nonusing bodybuilders. *J Am Coll Nutr*. 1989 Apr;8(2):109–19. <https://doi.org/10.1080/07315724.1989.10720285> PMID:2708728